Aus dem pathologischen Institute der Universität Zürich.
Direktor: Prof. Dr. M. B. Schmidt.

EIN FALL VON STARKZYSTISCHEM, PAPILLEN BILDENDEN PRIMÄREN ADENOKARZINOM DER LEBER MIT WÄSSERIGER SEKRETION SEITENS DER KREBSZELLEN.

INAUGURAL-DISSERTATION

ZUR

ERLANGUNG DER MEDIZINISCHEN DOKTORWÜRDE

VORGELEGT DER

HOHEN MEDIZINISCHEN FAKULTÄT DER UNIVERSITÄT ZÜRICH

VON

PAULA BASCHO,
MED. PRAKT. AUS ZÜRICH

MIT 3 ABBILDUNGEN AUF TAFEL I/II.

WIESBADEN.
VERLAG VON J. F. BERGMANN.
1909.

382

Aus dem pathologischen Institute der Universität Zürich.
Direktor: Prof. Dr. M. B. Schmidt.

EIN FALL VON STARKZYSTISCHEM, PAPILLEN BILDENDEN PRIMÄREN ADENOKARZINOM DER LEBER MIT WÄSSERIGER SEKRETION SEITENS DER KREBSZELLEN.

INAUGURAL-DISSERTATION

ZUR

ERLANGUNG DER MEDIZINISCHEN DOKTORWÜRDE

VORGELEGT DER

HOHEN MEDIZINISCHEN FAKULTÄT DER UNIVERSITÄT ZÜRICH

VON

PAULA BASCHO,
MED. PRAKT. AUS ZÜRICH.

MIT 3 ABBILDUNGEN AUF TAFEL I/II.

WIESBADEN.
VERLAG VON J. F. BERGMANN.
1909.

Genehmigt auf Antrag des Herrn Prof. Dr. M. B. Schmidt.

Aus dem pathologischen Institute der Universität Zürich
(Prof. Dr. M. B. Schmidt).

Ein Fall von starkzystischem, Papillen bildenden primären Adenokarzinom der Leber mit wässeriger Sekretion seitens der Krebszellen.

Von

med. approb. **Paula Bascho** aus Zürich,

z. Zt. Volontär-Assistentin am Senckenbergischen Pathologischen Institut zu Frankfurt a. M.

(Mit 3 Abbildungen auf den Tafeln I/II.)

Trotz der zahlreichen Arbeiten, die über das primäre Karzinom der Leber handeln, ist weder die Histogenese dieser Neubildungen, noch deren Wachstum unbestritten festgestellt. Während man früher die meisten dieser Neubildungen von den Leberzellen ableitete, neigt man heute dazu, die meisten primären Leberkrebse aus den Gallengangsepithelien entstehen zu lassen. Aber auch diese treten in sehr verschiedenen Formen auf. Da die Literatur über diese primären Leberkrebse mehrfach in letzter Zeit erschöpfend zusammengestellt worden ist, ist es wohl unnötig, näher hierauf einzugehen. Die folgenden Zeilen sollen das bisher Bekannte über diese Geschwülste durch eine merkwürdige und interessante Beobachtung erweitern. Der im folgenden zu schildernde Fall von primärem Leberkarzinom kam im Züricher pathologischen Institute zur Beobachtung. Sowohl durch den Bau des Lebertumors, als namentlich auch durch das Verhalten der Metastasen nimmt diese Geschwulst eine ganz besondere Stellung ein und verdient um so mehr unsere Beachtung, als ich in der grossen, mir zugängigen Literatur über die primären Neubildungen der Leber kein Analogon finden konnte.

Am 16. Januar 1907 gelangte ein 65jähriger Mann, Johannes Weber, zur Sektion, bei dem die klinische Diagnose auf Carcinoma hepatis verisimiliter et vesicae felleae gestellt worden war. Die von

Herrn Prof. Dr. Ernst ausgeführte Obduktion ergab die Richtigkeit der ersteren Annahme, ohne dass jedoch sonst ein Tumor, ausser an zwei Rippen, aufgefunden werden konnte. Es sei mir gestattet, einige Daten aus der Krankengeschichte, für deren freundliche Überlassung ich Herrn Prof. Eichorst zu Dank verpflichtet bin, und einen Auszug aus dem Sektionsprotokoll wiederzugeben.

Seit dem Februar 1906 klagte der Patient über Magenbeschwerden und Druckgefühl in der Magengegend. Eine im Mai 1906 ausgeführte Untersuchung ergab, dass sich bei tiefem Atemholen in der Gallenblasengegend ein rundlicher Tumor vorwölbte. Der Magen war nach abwärts verlagert, ohne vergrössert zu sein, die Funktionsprüfung ergab keinen von der Norm abweichenden Befund. Im Juni 1906 wurde ein quergestellter Tumor zwischen der 7. und 8. Rippe rechts, der zur Mittellinie zieht und hier etwa 2 cm unterhalb des Processus ensiformis sich erstreckt, deutlich konstatiert. Der Patient hat selbst die Geschwulst wahrgenommen und gibt an, dass sie bei Rechtslage deutlich nach der rechten Seite sich verschiebe, während eine entsprechende Lageveränderung bei Liegen auf der linken Seite nicht zu bemerken sei. Ende Juni 1906 wird der Patient bei gutem Allgemeinbefinden mit der Diagnose Carcinoma ventriculi (?) auf seinen Wunsch hin aus dem Krankenhause entlassen.

Im November 1906 findet er zum zweitenmal Aufnahme im Spital, er klagt über Stiche und Schmerzen in der Lebergegend. Bei der Untersuchung ist das Abdomen sehr druckempfindlich, besonders rechts in der Parasternallinie, wo man etwas über Nabelhöhe einen rundlichen Tumor durchfühlen kann Die Leberdämpfung überragt den Brustkorbrand und reicht bis etwa 1 Finger breit über den Nabel. Der Patient liegt auf dem Rücken und vermeidet namentlich linke Seitenlage, da er dann Schmerzen im Rücken bekommt. Er klagt über Schmerzen in der Nähe des 3. und 4. Thorakalwirbels links, wo ein weiches Gebilde anzufühlen ist, etwa 6 cm lang. Im Epigastrium findet sich rechts und unten ein Tumor. Man fühlt eine derbe feste Masse, die bis zum Nabel reicht und horizontal weiter nach links geht. Man fühlt einen zungenförmigen Absatz, der etwa 10 cm lang nach abwärts geht, in der Nabelhöhe eine Furche zwischen der oberen und unteren Partie der Geschwulst. Der untere Absatz besteht aus steinartigen knolligen Hervorragungen. Die Betastung der oberen Hälfte ergibt auch steinharte knollige Vorsprünge. Die untere Partie der Geschwulst scheint auch der Leber anzugehören. Die Leber nimmt das ganze rechte Hypogastrium fast bis zum Ligamentum Poupartii ein. Bei der Respiration ist eine Verschiebung von 1—2 cm zu konstatieren, was auch ein Beweis ist, dass der Tumor der Leber angehört. Ikterus fehlt. Die Diagnose wird auf Carcinoma hepatis mit Metastase hinten links zwischen 3. und 4. Rippe gestellt. Der Patient kollabiert allmählich und macht am 16. Januar 1907 Exitus letalis.

Dem Sektionsprotokoll entnehme ich folgende Angaben:

. . . in den beiden Hypogastrien ein resistenter höckeriger harter Tumor, nach dem Nabel zu einen zungenförmigen Lappen sendend, an der unteren Seite 2 Finger breit über dem Ligamentum Poupartii stehend. — Der Magen liegt tief, U-förmig, die grosse Kurvatur 5 Finger breit über der Symphyse. Der von aussen wahrgenommene Tumor entspricht der Leber. Die Gallenblase ist frei, ganz gut ablösbar von der Leber, prall gefüllt. Am Magen ist ein Tumor nicht fühlbar. Das Pankreas in seiner ganzen Länge freigelegt und aufgeschnitten, zeigt sich frei von Tumoren. Der Magen ist dünnwandig. Die Schleimhaut etwas warzig

und hämorrhagisch, so dass der Magen fleckiges Aussehen gewinnt. Er ist frei von Neubildungen. In der Gallenblase eine reichliche, fadenziehende, dunkelbraungrüne Galle. Der Ductus cysticus lässt sich vollständig freilegen, der Choledochus ist durchgängig, auch der Ductus hepaticus ist wegsam, nur sitzt an der Mitte des Choledochus und am Zusammenfluss des Ductus cysticus und hepaticus ein knolliger Tumor, der sich als eine portale Drüse mit mehreren karzinomatösen Einschlüssen erweist. Die Leber ist eingenommen von zahllosen apfel- bis faustgrossen Karzinomknoten, die zum Teil Krebsnäbel tragen. Der rechte Lappen ist durch und durch eingenommen von solchen Knoten. Auf dem Schnitt in der Mitte der Knoten gelbe, verfettete, anastomosierende Figuren mit Hämorrhagien und Gefässen abwechselnd; auch Figuren, die an den Nucleus dentatus erinnern; auch kleinere Knoten mit hämorrhagischen Stellen, aber noch ohne Zerfall. Es besteht eine Schnürfurche, die einen Schnürlappen abtrennt. In den Gallengängen hat sich viel Galle gestaut. Ein Geschwulstknoten wuchert in einen Pfortaderast. Gewicht der Leber 3500 g. Der Darm fühlt sich dickwandig an, die mesenterialen Gefässe stark gefüllt, Jejunum blauviolett, volle Venen mit Varizen. Es hat sich eine Stauung im Pfortadersystem gebildet. Die Protasta ist klein, kein Verdacht auf Tumorbildung.

An der 9. Rippe links handbreit neben der Wirbelsäule sitzt an der Innenfläche derselben ein Tumor, der über die Pleura prominiert. Auf dem Durchschnitt zeigt er sich aus Zysten zusammengesetzt, deren Innenfläche glatt ist und zwischen denen kein markiges Gewebe liegt, das eine Ähnlichkeit mit Karzinomgewebe hätte. Links an der Hinterfläche der 3. bis 4. Rippe an der Wirbelsäule sitzt ein Tumor von 5,5 cm Länge und 2,5 cm Tiefe. Auf dem Schnitt bläschenförmige Zysten mit klarem Inhalt. Das Maschenwerk zwischen den Zysten ist dicker als das des Tumors an der 9. Rippe. Die Zysten sind hanfkorn- bis erbsengross, auch hier kein eigentliches markiges Tumorgewebe.

Da der übrige Sektionsbefund ohne Bedeutung für meine Untersuchung ist, will ich ihn nur in der anatomischen Diagnose anführen:

Leber mit zahllosen Tumorknoten (primär oder sekundär?), kein primärer Tumor im Gebiet des Intestinaltraktes, noch im Pankreas, noch in der Prostata. Zwei eiförmige Tumoren (Kystome) an den Rippen, der grössere an der Aussenfläche der 3.—4. Rippe links, der kleinere an der Innenfläche der 9. Rippe links. Schluckpneumonie mit Gangrän des rechten Mittellappens und Unterlappens. Eitrig-fibrinöse Pleuritis rechts. Braune Atrophie des Herzens mit multiplen kleinen Schwielen an der Hinterwand des linken Ventrikels. Sklerose der Koronararterien und der Aorta. Mässiges Aneurysma serpentinum der rechten Arteria iliaca, spindelförmiges Aneurysma der rechten Carotis communis an der Teilungsstelle. Kolloidknoten in der Thyreoidea. Metastatische Karzinomknoten in einer portalen Drüse.

Dieser geschilderte Befund verlangte und bedurfte zu seiner Erklärung eine eingehende histologische Untersuchung, die mir von Herrn Prof. Ernst übergeben wurde, wofür ich auch an dieser Stelle aufrichtig danken möchte. Folgende Fragen mussten beantwortet werden:

1. Welcher Art sind die Lebertumoren? Handelt es sich um ein primäres Leberkarzinom und ist es möglich, die Histogenese desselben festzustellen?
2. Haben die Lebertumoren mit den zystischen Tumoren an den Rippen einen Zusammenhang? Sind die Lebertumoren vielleicht metastatisch oder handelt es sich um multiple primäre, untereinander unabhängige Geschwülste?
3. Wie ist der Weg der Metastasierung zu erklären, wenn es sich herausstellen sollte, dass der eine Tumorenkomplex eine Metastase des anderen ist?

Bevor ich die histologische Untersuchung begann, unterzog ich die Leber, deren eine Hälfte mir überlassen wurde, während die andere Hälfte für die Kaiserling-Sammlung des pathologischen Instituts präpariert wurde, nochmals einer genauen makroskopischen Besichtigung, so dass ich als Ergänzung zum Sektionsprotokoll noch einige beschreibende Bemerkungen beifügen will.

Das Lebergewebe ist nur noch in schmalen Balken und Streifen, sowie in einigen kirsch- bis pflaumengrossen Inseln zwischen den Tumormassen erhalten. Die Zeichnung des Lebergewebes ist undeutlich, die Kompression an den platt gedrückten und beinahe parallel verlaufenden Zentralvenen zu erkennen. Die Venen sind stark gefüllt, an mehreren Stellen ist das Leberparenchym blutig imbibiert, an anderen Stellen dagegen auffallend blass. Bei der genauen Betrachtung der Tumorknoten fällt auf, dass zwei Arten derselben in der Leber vorhanden sind:

I. Weniger zahlreiche kleine Tumoren, rund, scharfrandig, deutlich gegen das umgebende Lebergewebe abgesetzt, von weissgelbem, hyalinem Aussehen, homogen, ohne makroskopisch erkennbare Vaskularisierung. Der Durchmesser dieser Knötchen beträgt 3 bis 7 bis 10 mm. Sie sind unregelmässig über die Schnittfläche der Leber verteilt.

II. Zahllose grosse, bis faustgrosse und kleinere, bis kirschgrosse Knoten, die auf der Leberoberfläche durch ihre tiefen Näbel in der höckerigen Prominenz und auf dem Schnitt durch ihre unscharfe, unregelmässige Begrenzung, sowie durch ihre starke Vaskularisierung und verästelte Zeichnung charakterisiert sind. Die einzelnen Knoten zeigen gegen das Zentrum hin stecknadelkopf- bis erbsengrosse Partien von ausgesprochen hellgelber Farbe, die an käsiges Material erinnert; in einigen Knoten sind diese Partien mehr strangförmig und rufen die schon erwähnte verästelte Zeichnung hervor, die an den Nucleus dentatus erinnert. Die Schnittfläche dieser Knoten ist zum Teil hyalin, glasig, zum Teil weiss, von zahllosen Gefässen durchzogen. Die Knoten erscheinen als kompakte Massen, nachdrücklich sei darauf hingewiesen, dass von zystischen Veränderungen makroskopisch nichts wahrzunehmen ist. Die grösseren und grössten Knoten weisen im Zentrum häufig blutige Durchtränkung der Gewebsmassen auf. Mehrere grosse durchschnittene Pfortaderäste sind zum grössten Teil von solchen Knoten umschlossen. Öfters ist auch ein Konfluieren mehrerer Knoten zu beobachten, ferner sind an einigen Stellen die Tumormassen durch die oben beschriebenen Tumoren I getrennt, ohne dass makroskopisch eine Beziehung zwischen den Tumoren I und II zu konstatieren wäre.

Der im Sektionsprotokoll gegebenen Beschreibung der beiden kleinzystischen, an den Rippen sitzenden Tumoren habe ich hinzuzufügen, dass der an der 9. Rippe sitzende Tumor in enge Verbindung mit dem Knochen getreten ist, der an dieser Stelle ganz dünn geworden und frakturiert ist.

Ich verwandte zur histologischen Untersuchung 12 der unter I geschilderten kleinen Tumoren mit angrenzendem Lebergewebe, zahlreiche würfelförmige Blöcke aus den grossen Tumorknoten II, mehrere Stücke mit thrombosierten Pfortaderästen, Stücke aus der karzinomatösen portalen Lymphdrüse und viele Scheiben aus den zystischen Rippentumoren, teils mit dem benachbarten und vom Tumor angegriffenen Knochen, teils ohne denselben. Ausserdem untersuchte ich noch 2 an den Zystentumor der 3. und 4. Rippe angrenzende Wirbelkörper. Zur Fixierung benutzte ich Formalin und Alkohol. Ich fertigte Gefrier-, Paraffin- und Zelloidinschnitte von 5—20 μ Dicke an und verwandte zur Färbung Sudan, Alaunkarmin, Hämatoxylin- und Hämalaun-Eosin, van Gieson, Elastin und Mallorysches Hämatoxylin.

Mikroskopische Untersuchung:

a) Lebergewebe.

Die spärlichen Reste von Lebergewebe, die sich zwischen den einzelnen Tumorknoten befinden und sich oft spornförmig in das Innere der Knötchen erstrecken, bieten alle Zeichen der Stauung dar von blosser starker Füllung der Kapillaren bis zu hochgradiger Dilatation derselben und Atrophie des Lebergewebes, so dass die Leberzellen nur noch als platte Spindeln zwischen Haufen von roten Blutkörperchen erscheinen und kaum von Endothelzellen zu unterscheiden sind. Im Sudanpräparat ist der reichliche Fettgehalt der Leberzellen in allen Partien des noch erhaltenen Leberparenchyms zu konstatieren; meist handelt es sich um feine Fetttröpfchen in den Zellen. In einiger Entfernung von den Geschwulstknoten befindet sich das Lebergewebe noch nicht in einem so ausgesprochenen Zustand der Stauung und lässt die einzelnen Läppchen deutlich erkennen. In diesen Zonen treten die polyedrischen Leberzellen mit ihrem Kern und Protoplasma auf das Schärfste hervor. Die Zellgrenzen markieren sich im Hämatoxylin-Eosinpräparat als feine rote, dunkler als das Plasma gefärbte Linien, das Protoplasma zeigt eine ausgesprochen wabige Struktur: durch ein feines Netzwerk von zartrosa Farbe werden kleine helle Vakuolen begrenzt. In den meisten Zellen liegen unregelmässig zerstreut körnig zusammengeballte gelbe Pigmenthäufchen. Die Kerne nehmen meist das Zentrum der Zelle ein, sie sind selten der Peripherie genähert. Die Kerne sind rund, seltener längsoval, ziemlich gleichmässig gross, mit zahlreichen bis zu 20 durch Hämatoxylin tiefblau gefärbten Chromatinkörnchen in der Wand des hellblauen bläschenförmigen Kernes, dessen scharf konturierter Rand auch tiefblau gefärbt ist und sich bei verschieden tiefer Einstellung mit der Mikrometerschraube in Körnchen auflösen lässt. Fast in jedem Kern liegt im Zentrum ein Kernkörperchen, das durch seine tiefere Lage, dunklere Färbung und beträchtlichere Grösse von den Chromatinkörnchen der Wand zu unterscheiden ist. Mitosen finden sich nur ganz vereinzelt, dagegen fallen öfters 2 etwas kleinere Kerne in einer Zelle und Zellen mit sehr grossem, vakuolisierten Kern auf. Durch die erweiterten und in einigen Lobuli durch fädig-körnige Gerinnsel unwegsam gewordenen Venulae centrales und durch den starken Blutgehalt des Zentrums gegenüber der Peripherie, sowie durch die aus-

gesprochen hervortretende Glissonsche Kapsel sind die einzelnen Leberläppchen scharf charakterisiert. Die intraacinösen Kapillaren sind namentlich gegen die Venae centrales hin stark dilatiert und strotzend mit Blut gefüllt, in dem sich nur wenige weisse Blutzellen finden. In der Glissonschen Kapsel ist das Bindegewebe weder vermehrt, noch in Wucherung begriffen, nur an einigen Stellen besteht eine geringfügige zellige Infiltration des Gewebes. In wenigen Präparaten ist die Anhäufung von Lymphozyten so stark, dass man von einem Lymphom sprechen könnte. Auch nur die geringste Andeutung eines cirrhotischen Prozesses fehlt vollständig, aber beinahe in sämtlichen Durchschnitten der Glissonschen Kapsel sind die Gallengänge vermehrt, oft bis zu 8 in einer Scheide. Man trifft sie in Quer-, Schräg- und Längsschnitten, die Kerne liegen in den zylindrischen Zellen vom Lumen abgekehrt. Sowohl Zellen als Kerne der Gallengänge sind regelmässig gebaut und weisen keine Veränderungen gegenüber dem typischen Bau der Gallengänge in normalen Lebern auf. Die im Längsschnitt getroffenen Gallengänge lassen sich oftmals in ihrem Verlauf verfolgen, wie sie sich zwischen den Leberzellbalken verlieren. In einigen Präparaten sind auch die grösseren Gallengänge vom Schnitt getroffen, sie weisen keinerlei pathologische Veränderungen ihres Epithelbelages auf. Es findet sich kein Präparat, in dem nicht in einer oder in mehreren Venae sublobulares zahlreiche Geschwulstzellen mit Erythrozyten untermischt liegen und in dem nicht mehrere Pfortaderäste mit Geschwulstmassen erfüllt sind, die zum Teil frei im Lumen liegen, zum Teil der Venenwand an einer Stelle adhärent sind, zum Teil die Vene mit einem epithelialen, aus Geschwulstzellen gebildeten Rohr auskleiden, in dessen Lumen rote und weisse Blutkörperchen liegen. In allen Fällen ist das Gefässendothel entweder vollständig intakt oder dann noch deutlich in Resten erkennbar. Auffällig ist die Dilatation mancher Lebervenenäste. Auf die hier skizzierten Gefässverhältnisse werde ich später nochmals zurückkommen.

Um die Beziehungen zwischen Leber- und Tumorgewebe möglichst scharf zu erkennen, wandte ich die Färbung nach Mallory an, und die mit Alaunkarmin vorgefärbten und mit Malloryschem Hämatoxylin behandelten Schnitte lassen die Strukturverhältnisse der Zellen und Kerne aufs deutlichste hervortreten. Jeder Leberzellbalken ist durch das blaugefärbte hyaline Bindegewebsstreifchen, das der Kapillarwand entspricht, begrenzt. Dadurch prägt sich der trabekuläre Bau des Lebergewebes so scharf aus, wie bei keiner anderen Färbung. Ausserdem zeigt sich jede einzelne Leberzelle von rotvioletten Linien begrenzt, die den zartroten Zellkonturen bei Hämatoxylin-Eosinfärbung entsprechen. Weder bei Färbung mit Alaunkarmin, noch mit Hämatoxylin-Eosin lässt sich eine so deutliche Zellstruktur erkennen, wie bei der Färbung nach Mallory. Die Leberzelle zeigt bei dieser eine feinwabige Struktur, indem ein Netzwerk fast ungefärbter, leicht gelblich erscheinender Fäden von ungefähr gleicher Dicke sich innerhalb der Zellkontur um den Kern herum ausbreitet. An einigen Stellen liegen in diesem Gerüst und auf demselben feine gelblich-braune, glänzende Pigmentknötchen verschiedener Grösse, wodurch die Leberzelle als Ganzes einen dunkleren Ton erhält. Diese Pigmentkörnchen geben keine Eisenreaktion, ihre Farbe spricht gegen Gallenfarbstoff, sie sind als das eigentliche Leberpigment aufzufassen. Die mit Alaunkarmin vorgefärbten Kerne bieten in dem vom Tumor abliegenden Lebergewebe keine besonderen Merkmale dar. Sie sind, wie schon beschrieben, meist rund, zentral gelegen, die Chromatinkörnchen sind klein, hauptsächlich in der Kernwand gelegen, wodurch auch die scharfe Kontur des Kernes bedingt ist. Im Innern des bläschenförmigen Kernes liegen nur wenige kleine Chromatinkörnchen, dagegen ist fast in jedem Kern ein Nucleolus zu finden. Ein chromatisches Gerüst ist nicht zu erkennen.

Die Leberzellbalken bieten mi dem eben geschilderten Befund ein sehr regelmässiges Bild, das immer mehr verschwindet, je mehr man sich den Geschwulstknoten nähert. Zunächst geht das Lebergewebe eine Stauungsatrophie ein und ordnet sich in der direkten Umgebung der Tumoren zu parallelen, konzentrisch um denselben verlaufenden Schichten an. Bei diesen Vorgängen lässt sich eine Verkleinerung des Zellvolumens nachweisen, die Hand in Hand geht mit einem Dichterwerden des Zellgerüstes, so dass die Waben kleiner werden und die Zellen wegen des Zusammenrückens der Pigmentkörnchen dunkler erscheinen. An den Kernen lässt sich einerseits eine Verdichtung und ein Undeutlichwerden ihrer Bestandteile beobachten, so dass man es oftmals mit ganz diffus gefärbten plumpen Brocken zu tun hat; andere Male lassen sich noch einzelne Chromatinkörner isolieren, dagegen der Nucleolus nur schwer, weil die Körner grösser geworden sind und sich ebenso dunkel färben, wie in den unveränderten Leberzellen sonst nur das Kernkörperchen. Auch Kernwandhyperchromatose, sowie beginnender Chromatinschwund ist zu beobachten. Nicht in der ganzen Zirkumferenz des an die Geschwulstknoten anschliessenden Lebergewebes sind diese Veränderungen zu finden. Viele Partien mit ganz kleinen eingestreuten Geschwulstmassen weichen in ihrem Verhalten nicht ab von dem des weiter abliegenden Lebergewebes, oder zeigen nur eine geringe Quellung und blassere Färbung sowohl des Zellprotoplasmas als des Kerns. Die unmittelbar an die Tumorzellen anstossenden Leberzellen werde ich später beschreiben.

b) Tumoren der Leber.

Die als Tumoren I geschilderten kleinen Geschwulstknötchen erweisen sich bei der mikroskopischen Untersuchung als adenomartige Gebilde. Schon ein flüchtiger Blick lehrt jedoch, dass es sich hier nicht um sogen. Leberadenome handelt, sondern dass ein vorwiegend cystoadenomatöser, unregelmässig gebauter maligner Tumor vorliegt, in welchem die weitmaschigen zentralen Partien als die älteren ausgesprochen werden müssen, während das Wachstumsgebiet in der kompakteren Peripherie der meist runden Knötchen zu suchen ist. Im Zentrum eines solchen Knötchens findet sich ein derber bindegewebiger Grundstock, von dem aus radiäre und vielfach miteinander anastomosierende Verzweigungen in das Geschwulstgewebe ausstrahlen und einen netzartigen Bau desselben bedingen. Gegen die Peripherie der Knötchen hin werden diese Septen immer feiner und sind schliesslich nur noch als kernhaltige Tuniken zwischen den Geschwulstzellenbalken und -Nestern zu erkennen. An manchen Stellen tritt das Stroma des Tumors in unmittelbare Verbindung mit der Glissonschen Kapsel der anstossenden Leberlobuli, eine eigentliche zirkuläre bindegewebige Scheide fehlt jedoch diesen kleinen Tumoren I und sie erhalten ihre namentlich makroskopisch scharfe Begrenzung durch das zusammengedrängte und in der Farbe von ihnen unterschiedene Lebergewebe. Zum Studium der Parenchymzellen müssen die peripheren Teile der Tumorknoten herangezogen werden, da im Zentrum meist schon weit vorgeschrittene regressive Metamorphosen Platz gegriffen haben, die ihren Ausdruck in Vakuolisierung von Kern und Protoplasma finden und dadurch die Erkennung des Strukturbildes erschweren. Die Geschwulstzellen sind zum Teil trabekulär, den Leberzellenbalken ähnlich angeordnet, zum grösseren Teil aber zu Zellverbänden mit zentralem Lumen zusammengeschlossen, nur an wenigen Stellen finden sich regellose Haufen epithelialer Zellen. Durchgehends tritt in auffallender Weise die zystenartige Erweiterung der von Zelltrabekeln eingeschlossenen Hohlräume und der drüsenähnlichen Formationen zutage, geradezu frappant namentlich im Zentrum der einzelnen kleinen Knötchen. Hier

ist auch manchmal ein Konfluieren benachbarter Räume zu konstatieren; als Zeichen dieses Vorganges finden sich stark verdünnte Septen und spornartige Hervorragungen in die Lumina hinein. Sehr oft sind diese weiten Lumina leer, manchmal liegen vereinzelte abgestossene Parenchymzellen und syncytienähnliche Verbände aus Tumorzellen, sowie fädige Gerinnsel darin, in einigen Präparaten sind sie in der Peripherie prall mit roten Blutkörperchen gefüllt. Galle konnte weder in den Lumina noch in den Zellen nachgewiesen werden. Alle Zellverbände, in welcher Art sie auch angeordnet sind, werden auf ihrer dem Lumen abgewandten Seite von Kapillaren mit flachen Endothelzellen und feinsten Bindegewebsstreifchen begleitet. Hier und da sind benachbarte Trabekel der Geschwulstzellen durch solche feine Kapillaren getrennt, so dass an das Strukturbild der Leber gedacht werden muss. Kupffersche Sternzellen konnte ich nicht finden. Die Tumorzellen sind sowohl, was den Kern als die ganze Zelle anbetrifft, 2—3mal grösser als die Leberzellen. Sie zeigen, wie diese, eine feinwabige Struktur. Öfters finden sich auch Zellen von mehr körnigem Bau, so, als ob ein Niederschlag fixiert worden wäre. Zum grossen Unterschied von den Leberzellen aber entbehren die Tumorzellen der Pigmentkörnchen völlig, so dass sie — vor allem im Alaunkarminpräparat — viel heller wie die Leberzellen erscheinen und letztere sich scharf von den Tumorzellen unterscheiden, wenn sie, wie es an einigen Stellen zu sehen ist, als Reste des ehemaligen Lebergewebes zwischen den Tumorzellen liegen. Nur in einigen wenigen Zellen lässt sich mittelst der Berliner Blaureaktion feinkörniges, eisenhaltiges Pigment nachweisen; es müssen stets mehrere Gesichtsfelder abgesucht werden, ehe man auf solche Zellen stösst. In den mit Hämatoxylin-Eosin gefärbten Präparaten hat sich das Protoplasma der Leberzellen rötlich gefärbt, während die Tumorzellen eine zartere, leicht ins Bläuliche spielende Farbe angenommen haben. Da diese bis jetzt erwähnten Farbmethoden ausreichend erscheinen, in allen Präparaten Leber- und Geschwulstzellen zu charakterisieren, habe ich auf andere in der Literatur mehrfach erwähnte Färbungen verzichtet. Die Tumorzellen sind kubisch bis flachzylindrisch, die in den Lumina liegenden Zellen rund oder vieleckig. Die Kerne liegen vorwiegend zentral, manchmal auch exzentrisch oder in dem den Lichtungen abgekehrten Teil des Protoplasmas, eine regelmässige Lagerung ist nirgends festzustellen. Der Bau der Kerne der Tumorzellen bietet im Gegensatz zu den fast gleichförmigen Kernen der Leberzellen die mannigfaltigsten Variationen dar. Die Kerne sind sehr gross, bläschenförmig, meist rund, doch auch ganz unregelmässig gestaltet, teils polyedrisch mit mehr oder weniger scharf ausgesprochenen Ecken, teils wurstförmig ausgezogen, teils buchtig eingekerbt. Ihre Struktur lässt die an den ruhenden Leberzellkernen beobachtete Regelmässigkeit vollständig vermissen. Vor allem ist der relative Chromatinreichtum der Kerne auffallend. Trotzdem erscheinen sie recht häufig heller wie die Kerne der Leberzellen, da diese bei Alaunkarmin-, Hämatoxylin-, Hämalaunfärbung ausser den stark gefärbten Chromatinkörnern und Nukleolen noch eine leichte diffuse Tinktion des Kernbläschens überhaupt zeigen, welche die Kerne der Tumorzellen nicht immer angenommen haben. Oftmals erscheint die Oberfläche des Kernes wie durchlöchert, hell, weil die Chromatinkörnchen nur an einigen Stellen zusammengeballt liegen und die Kernwand teils Verdickungen zeigt, teils kaum als feiner Strich zu erkennen ist. Hier und da ist überhaupt keine Abgrenzung des Kernes gegenüber dem Protoplasma mehr zu sehen, in welchem einzelne Chromatinkörnchen liegen. Ganz groteske Formen von Zellen und Kernen gewahrt man im Zentrum der verschiedenen kleinen Knötchen, welches als ältester Teil der einzelnen Geschwulstdisseminationen aufgefasst werden muss wegen der reichlichen Bindegewebsentwickelung, den regressiven Metamorphosen

an Parenchymzellen und -Kernen, dem Fehlen jeglicher Proliferationserscheinungen und der vorherrschenden zystischen Erweiterung aller drüsenähnlichen Bildungen. In diesen Partien findet man auffallend zahlreiche Zellen mit Einschlüssen, z. B. liegt eine runde Zelle, mit Andeutung von konzentrischer Schichtung des Protoplasmas, eingehüllt von zwei schalenförmig um sie gelegten Zellen da, deren Protoplasma im Äquator der eingeschlossenen Zelle ineinander übergeht. Oder es finden sich Zellen vom Typus der Riesenzellen: in einem ziemlich homogenen grossen Protoplasmaklumpen liegen dicht nebeneinander 3 und mehr Kerne. Dann wieder ist eine stark vakuolisierte Zelle mit erhaltenem grossen Kern eingebettet in eine noch unverändert aussehende grosse Zelle. Manchmal findet man auch Leukozyten in die Tumorzellen eingeschlossen, in diesen Fällen ist das Protoplasma gleichartig, dagegen ist an den Kernen deren Provenienz zu erkennen, wenn z. B. ein typischer Tumorzellenkern hufeisenförmig von einem dunklen, chromatinreichen gelappten Kern umgeben wird. Diesen geschilderten Formen liessen sich noch mancherlei andere anreihen, doch will ich mich mit der Bemerkung begnügen, dass ausserdem mehrfach vakuolisierte Zellen und sogen. Siegelringzellen recht oft anzutreffen sind. Ebenso wie das Protoplasma bieten auch die Kerne dieser zentralen Partien die verschiedenartigsten, merkwürdigen Bildungen dar. Neben ganz hellen Kernen liegen ganz dunkle kleinere, an denen eine Struktur kaum wahrzunehmen ist. Da diese Kernformen ziemlich reichlich vertreten sind und sich auch in den peripheren Teilen der Knötchen finden, und da das zugehörige Protoplasma nicht immer regressive Veränderungen aufweist, glaube ich nicht berechtigt zu sein, sie durchwegs als Beginn der Kernzerstörung auffassen zu dürfen, sondern ich nehme an, dass sie nur zum Teil der Ausdruck einer beginnenden Pyknose sind, zum andern Teil aber eine der mannigfachen Chromatinanordnungen darstellen, wie ich sie schon erwähnte. In vielerlei Formen ist die sogen. Kernwandhyperchromatose zu beobachten. Die Hauptmasse der Chromatinkörner liegt an der Kernoberfläche. Die Grösse der Körner ist eine wechselnde, zum Teil enthält die Kernwand nur vereinzelte grosse Chromatinbrocken, die meist durch feinfädiges chromatisches Gerüst, dem einzelne kleinere Körner aufsitzen, verbunden sind, zum Teil ist der Kern wie besät mit kleinen und kleinsten Chromatinkörnchen. Die Kerne der ersteren Art sind sehr gross, während die der zweiten Art kleiner erscheinen. Sehr häufig sind die Anschwellungen der chromatischen Kernmembran anzutreffen. Manchmal trifft man auf Kerne, deren Inneres gar kein Chromatin enthält, die Oberfläche des Kerns ist ganz besetzt mit kleinen Chromatinkörnchen, fast alle von derselben Grösse, so dass man den Eindruck empfängt, es handle sich um eine mit einer chromatischen Wand versehene Vakuole. In diesen Kernen ist die Anwesenheit eines Nucleolus sicher auszuschliessen, während in den Kernen mit den grossen Chromatinbrocken teils im Innern, teils an der Kernwand ein Nucleolus nicht mit Sicherheit wahrzunehmen, noch auszuschliessen ist, nur in vereinzelten Kernen ist er zweifellos nachzuweisen.

Als Zone der Propagation ist in den untersuchten kleinen Geschwulstknötchen stets die Peripherie zu erkennen. Hier findet sich noch am ehesten eine gewisse Regelmässigkeit der Zellen und Kerne, es fehlen die Zeichen der beginnenden Nekrose und es sind vor allem Mitosen nur in diesen Zonen zu sehen. Da jedoch manches Präparat ohne solche ist, muss angenommen werden, dass der marantische Zustand des Individuums auch der Proliferationsfähigkeit der Karzinomzellen geschadet hat, so dass kurz vor dem Tode ein Stillstand im Wachstum eingetreten ist. Fehlt nun auch dem mikroskopischen Bilde die Bewegtheit, die es durch Mitosen sonst empfängt, so sind die peripheren Teile dieser kleinen Karzinomdisseminationen doch hoch interessant, weil an ihnen

das Eindringen in das umgebende Lebergewebe aufs beste zu studieren ist. Fast überall stossen die Karzinomzellen unmittelbar an die Leberzellen, da jede Abkapselung dieser kleinen Knoten fehlt, und nur, wo zufällig gerade ein Teil der Glissonschen Scheide anstösst, ist eine bindegewebige Hülle vorhanden. Die Bindegewebsstreifen des Karzinomstromas treten an solchen Stellen in die Glissonsche Kapsel über; an anderen bindegewebsfreien Stellen verlaufen die interacinösen Leberkapillaren im Geschwulstknötchen weiter als feinste Blutgefässe zwischen den Karzinomzellbalken- und Drüsenbläschen. Auf diese Weise steht das Geschwulststroma in innigem Zusammenhang mit dem Bindegewebsapparat des noch erhaltenen Lebergewebes. Äusserst wichtig ist es nun, festzustellen, dass trotz der unmittelbaren Nachbarschaft von Leber- und Karzinomzellen nirgends ein sogen. Übergang der ersteren in letztere zu finden ist. Bei den kleinsten Knötchen weist das umgebende Lebergewebe noch keine Zeichen der Kompression auf, die Leberzellen sind vom oben geschilderten regelmässigen Bau und ohne weiteres ist die Unterscheidung zwischen den Karzinom- und Leberzellen zu machen. Die grösseren Karzinomknoten haben dem umgebenden Lebergewebe schon mehr geschadet, es findet sich da Kompression und Stauung und vor allem ist zu sehen, wie das Lebergewebe zerstört wird. Die Karzinomzellen schieben sich in die Spalträume zwischen die einzelnen Leberzellen vor, so dass vereinzelte Tumorzellen noch in einiger Entfernung vom Rand der Knötchen zu sehen sind. Durch diese Infiltration sind einzelne Zellen und Teile von Acinis aus dem regulären Verband gelöst worden, und in der ganzen Peripherie der Karzinomknötchen lassen sich solche Reste des Lebergewebes mitten zwischen den Karzinomzellen auffinden. Manchmal sind sie noch ganz unverändert, öfters aber ist die beginnende Nekrose des Protoplasmas und die Zusammensinterung des Kernes zu sehen, und je weiter man gegen das Zentrum der einzelnen Knötchen vordringt, desto häufiger sieht man regellose Kernbröckel und Fragmente des Protoplasmas, bis schliesslich keine Spur des ehemaligen Lebergewebes mehr zu finden ist. Wie so viele andere Beobachter von primären Leberkarzinomen konnte auch ich feststellen, dass manches Mal die gegen ein Karzinomknötchen ziehenden Leberzellbalken ihre direkte Fortsetzung in einem Karzinomzellbalken finden, nirgends jedoch fand ich ein Zeichen, dass die eine Zelle aus der anderen entstanden sei. Die Karzinomzelle am Rande des Knötchens sieht nicht anders aus als die im Zentrum, die anstossende Leberzelle weist, wenn sie nicht der Stauungsatrophie unterworfen ist, keine besonderen Merkmale gegenüber den im gesunden Lebergewebe gelegenen Zellen auf, so dass nach der oben gegebenen Beschreibung der beiden Zelltypen ihre Charakterisierung leicht zu machen ist. Wegen der in der Literatur niedergelegten Befunde suchte ich angestrengt nach Veränderungen der an die Karzinomzellen angrenzenden Leberzellen, doch konnte ich nichts anderes finden als hier und da eine Quellung und Vergrösserung des Kernes, wie ich sie auch entfernt vom Karzinom im gesunden Lebergewebe sah. Solche Befunde waren mir auch schon aus sonst normalen Lebern bekannt und ausserdem sah ich sie häufig in Präparaten von Lebern mit sekundären Karzinomknoten. Wahrscheinlich kommen solche Kernformen unter der Einwirkung mancher Schädlichkeit zustande, so dass ihnen gar nichts Spezifisches anhaftet.

Wenden wir uns nun den makroskopisch als Tumoren II beschriebenen grossen Geschwulstknoten der Leber zu! Von ihnen ist zu sagen, dass sie aus demselben Zellmaterial aufgebaut sind wie die kleinen, eben beschriebenen Knötchen, doch da sie die älteren Geschwulstpartien darstellen, sind auch entsprechende Veränderungen vorhanden. Wo noch angrenzendes Lebergewebe in den Schnitt zu liegen kam, ist die Absetzung der Tumoren durch

eine mehr oder minder breite fibröse Kapsel zu sehen, die sich aber nicht glatt und rund um die Knoten legt, sondern vielfache breite Ausläufer in die schmalen Überreste des Lebergewebes schickt, so dass die Begrenzung der Knoten eine recht unregelmässige ist. Diese Teile des spärlichen Lebergewebes zeigen eine stärkere Infiltration und Verbreiterung der Glissonschen Kapsel, was für die längere Dauer der Geschwulstwucherung in diesen Partien spricht. Das Stroma prävaliert ganz bedeutend über das Geschwulstparenchym. Fanden sich in den kleinen Knötchen nur feine Bindegewebszüge zwischen den Zellbalken und -Zysten, so imponieren in den Tumoren II mächtige Bänder und Inseln eines derbfaserigen zellarmen Bindegewebes, das nicht regellos verläuft, sondern das Parenchym lappenartig einteilt. Da in einzelnen Durchschnitten Gallengänge neben den reichlichen und ektatischen Gefässen zu erkennen sind, ist der Schluss wohl berechtigt, dass das Karzinom zwar das Lebergewebe zerstört hat, sich aber die Glissonsche Kapsel zu eigen gemacht hat und die Stromabildung von dem vorhandenen Bindegewebsapparat ausging. An diesen grossen Tumorknoten sind ausgedehnte regressive Veränderungen im Gang. Verhältnismässig wenige Stellen scheinen noch intakt zu sein, und diese unterscheiden sich von den Tumoren I nur durch eine reichlichere zystische Dilatation der Lumina, die von demselben grosszelligen einschichtigen Epithel ausgekleidet sind wie in den kleinen Knötchen. Nur sind jetzt die Lumina vielgestaltiger geworden, manchmal finden sich sogar papillenähnliche Ausläufer und Vorragungen. Die Bindegewebssepten sind durchwegs breiter, die Gefässe ganz ansehnlich. In den Lumina liegen viel abgestossene, absterbende Parenchymzellen, die ebenso mannigfaltige Formen aufweisen, wie sie schon beschrieben wurden. Solche Stellen liegen stets gegen die Peripherie der Knoten hin und sind noch als relativ jung aufzufassen, sie werden an Grösse und Ausdehnung weit übertroffen von Partien, die schon fast nekrotisch sind oder in denen, ähnlich wie bei einem derbfaserigen Scirrhus, in einem äusserst reichlichen Stroma spärliche Zellnester, Zellzüge und vereinzelte ektatische Drüsenschläuche, aus Karzinomzellen gebildet, liegen. Dieser Befund frappiert auf den ersten Blick, er wird aber verständlich, da aus dem Nebeneinander in den einzelnen Schnitten doch auf ein Nacheinander geschlossen werden kann. Es finden sich erstens Stellen, wo die erweiterten Drüsenlumina mit nekrotischem, kernlosem Epithel ausgefüllt sind, den sehr breiten und an vielen Stellen kleinzellig infiltrierten Bindegewebssepten sitzen nur noch vereinzelte gut färbbare Parenchymzellen auf; zweitens ist zu verfolgen, wie in solche nekrotische Stellen sich von den Septen aus spärliches Granulationsgewebe mit Gefässsprossen einschiebt und allmählich das untergegangene Gewebe substituiert, so dass schliesslich das einem Scirrhus ähnliche Bild resultiert.

Während sich somit das Parenchym ausser der starken Nekrose und das Bindegewebe ausser der enormen Entwickelung in nichts von dem der kleinen Knoten unterscheiden, tritt in diesen grossen Knoten etwas ganz neues hervor, nämlich multiple kavernöse Hämangiome. Makroskopisch war in den verschiedenen Blöcken nichts von ihnen zu bemerken, und erst durch das mikroskopische Bild aufmerksam gemacht, gelang es mir nachträglich, ihre Anwesenheit auf den Schnittflächen der einzelnen Blöcke durch ihre etwas dunklere Farbe auch mit blossem Auge wahrzunehmen. Diese Hämangiome finden sich nun in guter Ausbildung und abgekapselt sowohl an Lebergewebe und grosse Knoten anstossend, als auch mitten in solchen. Sie besitzen eine deutliche endotheliale Auskleidung ihrer Bluträume, die Septen sind ziemlich dick, zellreicher als das Geschwulststroma und enthalten ein reichliches Netz elastischer Fasern, das sich auch in der bindegewebigen Kapsel findet. Anfänglich dachte ich, dass hiermit ein einfacher Nebenbefund vorliege; als ich aber mitten in den Tumorknoten

kleinste Anfänge von kavernösen Bildungen fand und auch den Zusammenhang von stark erweiterten Gefässen mit kavernösen Bluträumen konstatieren konnte, wurde in mir der Gedanke an eine andere als die gemeinhin angenommene Genese der Hämangiome erweckt. Auch dass die Hämangiome nie allseitig von Lebergewebe umgeben gefunden wurden, sondern stets an irgend einer oder an mehreren Stellen mit dem Geschwulststroma in Verbindung standen, liess sie mir nicht als angeborene erscheinen, sondern befestigte die Vermutung, dass ihre Genese abhängig von dem in der Leber vorhandenen Tumor sein müsste. Von den gewöhnlichen Hämangiomen der Leber sind diese hier auch noch dadurch unterschieden, dass sich oft ganz merkwürdig geformte Partien von Lebergewebe in das kavernöse Gebiet erstrecken, z. B. ragen rechteckige und keilförmige Inseln von Leberparenchym in die starken Bindegewebssepten hinein, und das Bindegewebe seinerseits dringt weit zwischen die Acini hinein, so dass an eine Propagation gedacht werden muss. Wie schon erwähnt, ist das Bindegewebe zwischen den nekrotischen Karzinompartien äusserst stark kleinzellig infiltriert und es sind reichliche spindelförmige Fibroblasten vorhanden. In diesem wuchernden Gewebe liegen nun an einigen Stellen mehr, an anderen weniger zahlreiche ektatische Bluträume, von Endothel ausgekleidet, mit Blut gefüllt und mit an Spindelzellen reicher dicker Wand. Sehr oft ist zu verfolgen, wie solche kavernöse Räume mit dilatierten präformierten Blutgefässen der ehemaligen Glissonschen Kapsel zusammenhängen, auch finden sich Gallengänge im Zwischengewebe. Solche kavernöse Bildungen imponieren vor gewöhnlichen dilatierten Kapillaren dadurch, dass eben die den Kavernomen eigenartige regelmässige Ausbildung schon in den kleinsten Anfängen vorhanden ist. Mit der Färbung auf elastische Fasern lässt sich nachweisen, dass das Geschwulststroma nur in seinen alten Teilen solche enthält, und dass die kleinsten kavernösen Stellen noch keine besitzen, dass sie aber auftreten, sobald die Räume grösser geworden sind und mehrere im Zusammenhang vorliegen. In diesen besser ausgebildeten kleinen Kavernomen ist auch die Infiltration der Bindegewebssepten nicht mehr so reichlich.

Da es nun bekannt ist, dass einerseits chronische Stauung zur kavernösen Metamorphose führen kann, andererseits nachgewiesen ist, dass bei normalem Blutdruck, aber bei Untergang von Lebergewebe Kavernome aus den sich erweiternden Kapillaren bilden können, und da ich in dem mir vorliegenden Fall sowohl Stauung als Untergang von Gewebe fand, nehme ich an, dass die Kavernome aus den Kapillarsprossen des in das nekrotische Tumorgewebe eindringenden substituierenden Bindegewebes hervorgegangen sind. Die Kapillaren konnten sich erweitern, da ihnen kein kompaktes Gewebe Widerstand bot, sondern im Gegenteil durch die Nekrose eines grossen Teiles des Karzinomes sogar noch Raum zu ihrer Ausdehnung gewonnen wurde. Schon bei normalem Blutdruck hätte unter solchen Verhältnissen eine Dilatation der Kapillaren eintreten müssen, wie leicht kann dies aber geschehen, wenn eine solch ausgesprochene Stauung in der Leber vorliegt, wie in diesem Falle! Dass es zu so regelmässigen kavernösen Bildungen kam, ist nicht weiter verwunderlich, da ja die Kapillarsprossen untereinander in mannigfacher Verbindung stehen.

Ich will die Beschreibung des Lebertumors nicht beenden, ohne nicht nochmals auf das Verhalten desselben zu den Gefässen und das der einzelnen Knoten untereinander zu sprechen zu kommen. Es sind alle Formen vorhanden, in denen sich ein maligner Tumor auf dem Gefässwege verbreiten kann. Erstens findet man nur vereinzelte losgelöste Karzinomzellen, vermischt mit Erythro- und Leukozyten im Gefässlumen liegen. Teils sind die Zellen noch gut erhalten, teils sind mehrere zu nekrotisierenden Häufchen zusammengeballt. Während in den Ästen der Vena hepatica nur solche vereinzelte, der Gefässwand nicht adhärente Partikel gefunden werden, was auch mit dem makroskopisch schon festgestellten Fehlen von Geschwulstthromben in ihrer Ausbreitung übereinstimmt, zeigen die feinen und stärkeren Äste der Pfortader recht mannigfache Bilder. Auch hier kommen vereinzelte Karzinomzellen im Gefässlumen vor, viel häufiger jedoch finden sich recht komplexe Bildungen in den grossen und kleinen Pfortaderästen. Einmal ragt eine der Wand adhärente Auflagerung von Geschwulstzellen pilzförmig ins Lumen vor, dann wieder sitzt dem Endothelrohr eine Auskleidung von epithelialen Zellen auf, in dem von ihnen eingeschlossenen Lumen liegen die roten Blutkörperchen. In einem solchen Fall der Ausbreitung auf dem Endothelbelag kommt es vor, dass die Karzinomzellen ganz hoch zylindrisch werden; andere Male sind die Zellen eher platt oder kubisch oder das Gefässlumen ist fast im ganzen Querschnitt von Karzinomzellen erfüllt, ohne dass es aber zu einem völligen Verschluss des Lumens gekommen wäre. Zwischen dem Endothel und dem Karzinomzellenpfropf sind die roten unveränderten Blutkörperchen aufs schönste nachzuweisen. Dass die Geschwulstzellen ihre Proliferationsfähigkeit in den Gefässlumina nicht verloren haben, beweisen die vielen karzinomatösen Thromben in den grossen Pfortaderästen, wo auf einem geschichteten Thrombus sich ganze Geschwulstknötchen mit Gefässen und Stroma entwickelt haben; der einzige Unterschied zwischen diesen Tumoren und denen der Leber besteht darin, dass in den Thromben die Zystenbildung zurücktritt und das Epithel mehr trabekuläre Anordnung zeigt, welche Verhältnisse sich zwanglos durch den im Gefässlumen beschränkten Wachstumsraum erklären lassen. Die Blutthromben zeigen noch kaum Organisation, vom Endothel des Gefässes ist keine Wucherung in die Karzinomzellen hinein ergangen, so dass das reichlich vorhandene Stroma mit den Karzinomzellen in das Gefäss eingebrochen sein muss und sich mit diesen weiter entwickelt hat. Die Karzinomzellen sind von demselben Typus wie in den Leberknoten und lassen oft die schon geschilderten

regressiven Veränderungen erkennen. Äusserst wichtig ist es nun, namentlich auch durch Serienschnitte zu erfahren, dass an vielen Stellen die karzinomatösen Wucherungen die Gefässwand durchbrechen und ins umgebende Lebergewebe vordringen, so dass viele kleine Geschwulstknötchen an einer Stelle im Zusammenhang mit dem vom Karzinom infiltrierten Gefäss gefunden werden. War es schon durch die anfängliche histologische Untersuchung klar geworden, dass die grossen Tumoren II mit ihrem Bindegewebsreichtum und den Nekrosen als die ältesten Geschwulstdisseminationen aufzufassen sind, so spricht dieser Zusammenhang von kleinen Knötchen und karzinomatösen Gefässen eindeutig dafür, dass hier Metastasen in der Leber vorliegen, die von den alten Tumorknoten durch deren Einbruch in die Gefässbahn hervorgegangen sind. Die Auffassung der kleinen Tumoren I als Disseminationen eines in der Leber vorhandenen malignen Tumors ist somit gerechtfertigt. An den grössern Knoten ist ein solcher Zusammenhang erklärlicherweise nicht mehr zu finden, da der wachsende Tumor ja alles umgebende Lebergewebe einbezogen und substituiert und die ursprünglichen Gefässe der Glissonschen Scheide zu seinen eigenen gemacht hat. Aber auch im alten Bindegewebe der grossen Knoten finden sich recht oft Gefässe, in deren Lumen die Karzinomzellen in der beschriebenen Weise wachsen. Dass neben dem infiltrierenden Wachstum die Ausbreitung auf dem Gefässwege in der Leber die grösste Rolle spielt, ist mit Bestimmtheit anzunehmen.

c) Karzinommetastase in einer portalen Lymphdrüse.

Die Hälfte der Lymphdrüse ist von zwei Karzinomknoten eingenommen, die grösstenteils durch eine zellarme, bindegewebige Kapsel vom lymphatischen Gewebe getrennt sind. Dass auch hier eine Propagation des Tumors statthatte, beweisen die Nester von Karzinomzellen, die teils regellos, teils in Strängen angeordnet zwischen den Follikeln und Marksträngen der Lymphdrüse liegen. Der Tumorknoten ist als eine Metastase des in der Leber vorhandenen Karzinoms zu betrachten, da er aus denselben Zellen von epithelialem Typus wie dieses aufgebaut ist und die Struktur das von den Leberknoten her bekannte Bild wiederholt: in zystisch erweiterten, von einem einschichtigen kubischen Epithel bekleideten Drüsenräumen liegen massenhafte abgestossene und absterbende Epithelzellen; ebenso findet sich die trabekuläre Anordnung der epithelialen Zellzüge, die stets vom Blutgefässbindegewebsapparat begleitet sind. Das Stroma ist auch in diesem metastatischen Knoten recht stark entwickelt, bietet jedoch nichts Besonderes dar.

d) Zystische Tumoren an den Rippen.

Die makroskopisch schon so deutlich ausgesprochenen Zysten ergeben mikroskopisch ein äusserst gleichmässiges und doch sehr interessantes Bild. In einem wenig zellreichen Stroma liegen die zystischen Bläschen, deren Wand aus

ein- oder auch mehrschichtigem Epithel besteht, dessen Zellen ganz dem Typus der in der Leber gefundenen karzinomatösen Zellen entsprechen. Doch sind die Epithelzellen mit ihren grossen Kernen nur an Stellen mit Mehrschichtigkeit und da, wo sich papillomatöse Wucherungen ins Lumen der Zysten erstrecken, in ihrer ganzen Entwickelung schön zu sehen, im grossen Bereich der Zysten dagegen sind sie flach gedrückt, manchmal sogar spindelig, stets aber kleiden sie die ektatischen Drüsenräume kontinuierlich aus. In viele Zysten ragen verzweigte Papillen aus feinem Bindegewebegerüst, dem die Epithelzellen aufsitzen, in anderen Zysten liegen Haufen abgestossener und absterbender Zellen vermischt mit roten Blutkörperchen. Noch andere Zysten enthalten in ihrem Lumen fast keine abgestossene Zelle, dagegen sind sie mit einem feinen, fädig-körnigen, farblosen Gerinnsel erfüllt. Galle ist nicht nachzuweisen. Manchmal sind die in den Zysten liegenden Zellen zu ganz kurzen Trabekeln oder drüsenähnlichen Bildungen verbunden, so dass hier im kleinen die Struktur wiederholt wird, die in der Leber in so grossartiger Weise vorhanden ist. In dieser Art sind beide zystische Tumoren der 4. und 9. Rippe mikroskopisch charakterisiert. Der dem Wirbelkörper direkt benachbarte Tumor der 4. Rippe hat diesen nicht angegriffen; dagegen ist der Knochen der 9. Rippe, da wo ihr der Zystentumor aufsitzt, von ihm arrodiert worden, und man findet Strukturen, wie sie von der osteoklastischen Karzinose bekannt sind. Sehr hübsch ist besonders ein Präparat, in welchem auf der einen Seite noch unversehrter Knochen mit seinem Mark liegt, auf der anderen Seite hat der Tumor den Knochen ergriffen, einen grossen Teil der Spongiosabälkchen zum Schwinden gebracht und in den so entstandenen grossen Räumen liegen nun die Zysten zum Teil ganz mit Blut und abgestossenen Zellen erfüllt; in der Mittellinie dieses Schnittes treffen sich der vordringende Tumor und das unveränderte Knochenmark, und zwar so, dass der Tumor sich in kleinen drüsenähnlichen Bildungen in das Knochenmark vorschiebt. In einem anderen Präparat sind nur im Zentrum mehrere Spongiosabälkchen zu sehen, zum Teil umgeben von einem dem faserigen Knochenmarke ähnlichen Gewebe, zum Teil liegen ihnen die Karzinomzellen direkt an, so dass sie fast den Eindruck von Osteoklasten hervorrufen. Diese Knochenbälkchen sind so reichlich von Markgefässkanälen durchzogen, dass sie nicht dem typischen Bau des Rippenknochens entsprechen. Da nun an die Knochenbälkchen sich direkt metaplastisch gebildeter Knochen ohne Gefässe und weiterhin Bindegewebe anschliessen, darf die Vermutung ausgesprochen werden, dass hier eine Knochenbildung aus Bindegewebe, bedingt durch den Tumor, vorliegt. Die als Knochenbälkchen imponierenden Teile sind wohl schon älter und haben mehrfachen Umbau erfahren, wofür auch der an einigen Stellen vorhandene Osteoblastenbelag sprechen mag. Merkwürdig ist es, dass in den Markgefässen Riesenzellen liegen, deren Kerne vollständig den Kernen der Tumorzellen entsprechen. Ebensolche Syncytien, die uns schon von den Lebertumoren her bekannt sind, wo sie manchmal in den Zysten anzutreffen waren, liegen auch in Howshipschen Lakunen des Knochenbälkchens. Gerade in diesen Teilen des Tumors, die wohl als die jüngsten aufzufassen sind, ist die zystische Erweiterung der Drüsenlumina nur schwach angedeutet, man findet hier mehr kompakte Zellnester und -Schläuche.

Auch im Stroma der zystischen Tumoren an den Rippen zeigen die durchschnittenen Gefässe öfters auf ihrem Endothel einen Belag von Karzinomzellen. Die Entscheidung, ob es sich in diesen Fällen um Blut- oder Lymphgefässe handelt, ist nicht zu machen, da die roten Blutkörperchen fehlen, deren Anwesenheit sonst als Kriterium betrachtet werden konnte.

Kritische Zusammenfassung.

Die Deutung des vorliegenden Befundes ergibt, dass hier ein maligner epithelialer Tumor und zwar ein Zystoadenokarzinom der Leber besteht, das als ein primäres aufzufassen ist, da alle Organe, die den Ausgangspunkt eines solchen Tumors hätten darstellen können, frei von jeglicher karzinomatöser Wucherung gefunden wurden. Die Struktur des Lebertumors selbst weist auf die Leber als matrix hin, da erstens sich an einigen Stellen Bildungen finden, die mit der trabekulären Anordnung der Karzinomzellen und den sie begleitenden Kapillaren an die Leberzellstränge erinnern, zweitens der grösste Teil des Tumors aus cystoadenomatösen Bildungen besteht, wie sie vom Adenom der Gallengänge bekannt sind [1)] [2)]. Eine Übereinstimmung der Zellcharaktere des Tumors und des denselben produzierenden Gewebes, wie ihn z. B. Wegelin [3)] so ausgesprochen gefunden hat, ist hier nicht vorhanden, sondern die Karzinomzellen weichen im Bau ihres Protoplasmas und Kernes recht beträchtlich von den Leberzellen ab. Nur auf der Zellstruktur fussend, könnte daher eine Ableitung des Tumors von Elementen der Leber kaum durchgeführt werden, wenn nicht vor allem die Anordnung zu tubulären und bläschenartigen Drüsenformationen auf die Gallengängchen als Ausgangspunkt des Karzinoms deuten würde. Eine Stütze findet diese Annahme auch in den von B. Fischer [4)] und Herxheimer [5)] ausgesprochenen Argumenten, wonach alle primären Neoplasmen der Leber, die Schlauch- und Drüsenformen produzieren, als von den Gallengängen ausgehend anzusehen sind. Mit absoluter Sicherheit kann bei den vorgeschrittenen karzinomatösen Veränderungen des Organs die Histogenese allerdings nicht mehr dargestellt werden, doch bin ich der Ansicht, dass es sich um einen unizentrisch entstandenen, von den Gallengängen ausgehenden malignen Tumor handelt, der frühzeitig ins Pfortadergebiet durchbrach und reichliche Metastasen in der Leber selbst setzte, was aus den in den Gefässen wuchernden Karzinomthromben und deren Durchbruch in das umgebende

---

1) Arnold Siegmund, Über eine zystische Geschwulst der Leber (Gallengangszystadenom). Virchows Archiv. Bd. 115. S. 155. 1889.

2) E. v. Hippel, Ein Fall von multiplen Zystadenomen der Gallengänge mit Durchbruch ins Gefässsystem. Virchows Archiv. Bd. 123. S. 473. 1891.

3) Karl Wegelin, Über das Adenokarzinom und Adenom der Leber. Virchows Archiv. Bd. 179. S. 95. 1905.

4) Bernhard Fischer, Über Gallengangskarzinome sowie über Adenome und primäre Krebse der Leberzellen. Virchows Archiv. Bd. 174. S. 544. 1903.

5) G. Herxheimer, Über einen Fall von Adenokarzinom der Leber. Zentralbl. für allgem. Pathol. u. pathol. Anatomie. Bd. XIII. 1902. S. 705 u. Bd. XVII. 1906. S. 724.

Lebergewebe auch noch in diesem vorgeschrittenen Stadium aufs deutlichste zu erkennen ist.

Die Vermehrung des interacinösen Bindegewebes und der Gallengänge, namentlich in der Umgebung der grossen Tumorknoten, bedeutet eine reaktive Wucherung und darf wohl kaum mit der Histogenese des Karzinoms in Beziehung gebracht werden, um so weniger, da ja eine eigentliche Cirrhose ganz fehlt.

Ausser den zahlreichen Metastasen in der Leber, die alle gleichartig gebaut sind und nur durch das verschiedene Alter der Knoten bedingte Unterschiede zeigen, sind solche noch vorhanden in einer portalen Lymphdrüse und an der 4. und 9. linken Rippe. Der Bau der Lymphdrüsenmetastase weicht gar nicht von dem der Leberknoten ab. Auch die zystischen Tumoren an den Rippen, denen anfänglich bei der Sektion keine befriedigende Deutung gegeben werden konnte, haben sich als Metastasen des in der Leber vorhandenen Karzinoms herausgestellt und zeigen dieselben Zelltypen wie dieses. Sie sind von den Leberknoten dadurch unterschieden, dass erstens die epithelialen Zellen im ganzen viel regelmässiger gebaut erscheinen als in der Leber, welches Verhalten zwischen Primärtumor und Metastasen auch von andern Autoren [1]) konstatiert werden konnte, und zweitens, dass die zystische Dilatation aller Drüsenräume der Rippenmetastasen viel bedeutender ist als im Lebertumor.

Sezernierende primäre maligne Tumoren der Leber sind schon mehrfach beschrieben worden von Bock [2]), Perls [3]), Heller [4]), Schmorl [5]), M. B. Schmidt [6]), Wegelin [7]), es handelte sich jedoch immer um Produktion von Galle und in keinem Falle trat eine zystische Erweiterung der Drüsenräume ein. In diesen Fällen bieten die Galle produzierenden Karzinomzellen mit ihrer Blutgefässversorgung eine grosse Ähnlichkeit mit normalen Leberzellen dar, so dass ihre diesen entsprechende Funktion begreiflich erscheint. Ohne aus dieser Überein-

---

1) M. B. Schmidt, Über Sekretionsvorgänge in Krebsen der Schilddrüse und der Leber und ihren Metastasen. Virchows Archiv. Bd. 148. S. 43. 1897.

2) Emil Bock, Über einen sarkomartigen Biliverdin enthaltenden Tumor der Chorioidea. Virchows Archiv. Bd. 91. S. 442. 1883.

3) Perls, Lehrbuch der allgemeinen Pathologie I. S. 482. 1877. Zitiert nach M. B. Schmidt.

4) Heller, Verhandlungen der Naturforscher und Ärzteversammlung in Lübeck. 1895. Spez. Teil. S. 10. Zitiert nach M. B. Schmidt.

5) Schmorl, Zentralblatt für allgem. Pathol. und pathol. Anat. 1895. Bd. VI. S. 718.

6) cf. S. 19 [1]).

7) cf. S. 18 [3]).

stimmung der Geschwulstzellen mit den Leberzellen einen Schluss auf die Histogenese ziehen zu wollen, muss hier doch betont werden, wie wichtig zur adäquaten Funktion die Übereinstimmung im Zellcharakter ist. Die Karzinomzellen der oben zitierten Fälle müssen als hoch entwickelte betrachtet werden. In meinem Falle weichen die Zellen des Karzinoms sowohl in bezug auf das Protoplasma, als auch auf den Kern beträchtlich von den Leberzellen ab. Wenn nun der Struktur der Zellen eine so bedeutende Rolle zugeschrieben werden darf, ist es bei der hochgradigen Differenz der Karzinomzellen von normalen Leberzellen wohl verständlich, dass eine diesen zukommende Zelltätigkeit unterblieb. Dass aber die Karzinomzellen doch einer Arbeit fähig waren, beweist die zystische Erweiterung der neugebildeten Drüsenräume, und die Abplattung des auskleidenden Epithels, die nur durch die reichliche Ausscheidung eines Sekretes zustande gekommen sein kann. Welcher Art dieses Sekret war, konnte nicht mehr eruiert werden, die zahlreich vorhandenen Siegelringzellen lassen an Schleimproduktion denken, wahrscheinlich handelt es sich aber um eine eiweisshaltige seröse Flüssigkeit, wofür auch die in einigen Zysten fixierten feinen Gerinnsel sprechen. Die reichliche Gefässversorgung der jüngsten Tumoren, in welchen alle Zellschläuche und Drüsenbläschen von feinen Kapillaren begleitet werden, lässt eine solche Zelltätigkeit begreiflich und möglich erscheinen. Muzinhaltige Flüssigkeit sezernierende, intrahepatische Tumoren, die von den kleinsten Gallengängchen abgeleitet werden, sind schon von Siegmund[1]), Dmochowski und Janowski[2]) beschrieben worden. Dass die Gallengangsepithelien zu einer solchen Zelltätigkeit befähigt sind, ist wohl im letzten Grunde ihrer Abstammung vom Entoderm zuzuschreiben. Welche Faktoren es bedingen, dass in vereinzelten Fällen eines benignen oder malignen Tumors der Gallengängchen die Epithelien zu sezernieren vermögen, entzieht sich vorläufig der Kenntnis. Auch in den Metastasen ist der adenomatöse Bau beibehalten, der nach M. B. Schmidt[3]) zusammen mit genügender Blutgefässversorgung allein mit einer Funktionsfähigkeit der Karzinomzellen vereinbar ist. Gerade in den Metastasen muss die Zelltätigkeit eine recht kräftige gewesen sein, was aus der Grösse der einzelnen Zysten und der starken Abplattung der auskleidenden Epithelien zu ersehen ist. In dieser Beziehung weist der von mir beschriebene Tumor eine gewisse Ähnlichkeit

---

[1]) cf. S. 18[1]).

[2]) Z. Dmochowski und W. Janowski, Ein seltener Fall von totaler zystischer Entartung der Leber. Zieglers Beiträge zur patholog. Anatomie. Bd. 16. 1894. S. 102.

[3]) cf. S. 19[1]).

mit dem von M. B. Schmidt mitgeteilten Falle dar, in welchem der Lebertumor keine Sekretionsprodukte zeigte, solche dagegen im metastatischen Knoten im Sternum vorhanden waren; im vorliegenden Falle war zwar auch im Lebertumor eine Sekretion vorhanden, aber lange nicht in dem hohen Masse wie in den metastatischen Tumoren an den Rippen. Allerdings könnte man sich auch denken, dass in der Leber die Möglichkeit einer Abfuhr des gebildeten Sekretes bestand, wodurch die starke Dilatation verhindert worden wäre, während in den Metastasen an den Rippen alles gebildete Sekret in den Zysten eingeschlossen blieb.

Der Zusammenhang des Leberkarzinoms mit den zystischen Tumoren an der 4. und 9. linken Rippe ist durch das mikroskopische Bild eindeutig erwiesen. Bei diesem Sitz der Metastasen ist die Verschleppung der Zellkeime wohl nur durch die Blutgefässe erfolgt. Es waren in der Vena hepatica mikroskopisch Geschwulstzellen einzeln oder zu kleinen Verbänden angeordnet, zu finden; solche kleinste Partikel können in die Vena cava, in die Lungenaterie und durch die Lungenkapillaren hindurch in den grossen Kreislauf gelangt sein und haben merkwürdigerweise ihre Ansiedlung an der 4. und 9. linken Rippe gefunden. Eine Erklärung für diese Lokalisation der Metastasen ist natürlich nicht zu geben. Da die Lungen makroskopisch frei von jeder Besonderheit waren, die an eine Geschwulstdissemination in ihnen denken liess, unterblieb deren mikroskopische Untersuchung, sonst hätten sich wahrscheinlich in den Lungenkapillaren Geschwulstpartikel und -thromben finden lassen[1]), die so ausserordentlich wichtig sind zur Erklärung der Vorgänge bei der Metastasierung.

Zusammenfassend sei wiederholt, dass in dem oben geschilderten Falle eine äusserst seltene Geschwulst der Leber vorliegt, nämlich ein stark zystisches, Papillen bildendes Adenokarzinom mit wässeriger Sekretion seitens der Krebszellen, aus zylindrischen bis kubischen Zellen bestehend, sehr wahrscheinlich von den Gallengängen abstammend. Metastasen bestehen in einer portalen Lymphdrüse und an der 4. und 9. linken Rippe; durch diese letztere Lokalisation, den ausgeprägten zystischen Bau und starke Sekretion in den metastatischen Tumoren erhält der Fall noch ein besonderes Gepräge.

Ausser dem Karzinom ist in der Leber noch eine multiple Bildung von kavernösen Hämangiomen anzutreffen; der für diese angenommene

---

[1]) M. B. Schmidt, Die Verbreitungswege der Karzinome und die Beziehung generalisierter Sarkome zu den leukämischen Neubildungen. Jena 1903.

Entstehungsmodus findet sich in seinen einzelnen Faktoren — Stauung und Atrophie von Parenchym — in der Literatur schon mehrfach erwähnt; die Kombination dieser Faktoren mit der Organisation von nekrotischem Tumorgewebe ist noch nicht beschrieben worden. G. Herxheimer[1]) erwähnt, dass er bei einem Fall von primärem Karzinom in einer cirrhotischen Leber im Bindegewebe zahlreiche grosse und kleinere mit Blut gefüllte Räume fand, die an kavernöses Gewebe erinnern, und bei denen nur das derbe cirrhotische Bindegewebe elastische Fasern enthält, das zwischen den Zellnestern gelegene aber nur wenige. Dieser Beobachtung wird weiter keine Beachtung geschenkt.

Erklärung der Abbildungen.

Fig. 1. Aus einem älteren Geschwulstknoten II. — Schwache Vergrösserung. Starke Bindegewebsentwickelung. Vom Tumor sind z. T. sehr gut erhaltene kleine Zysten zu sehen, z. T. ist die Nekrose schon vorgeschritten.

Fig. 2. Randpartie aus einem noch jungen Geschwulstknoten. — Starke Vergrösserung. Feine Kapillaren begleiten die Drüsenlumina, in welchen abgestossene Zellen liegen. Oben sind noch einzelne Leberzellen erhalten; zellreiche fibröse Kapsel um das Knötchen.

Fig. 3. Aus einer Rippenmetastase. — Schwache Vergrösserung.

---

[1]) cf. S. 18[5]).

Fig. 1.

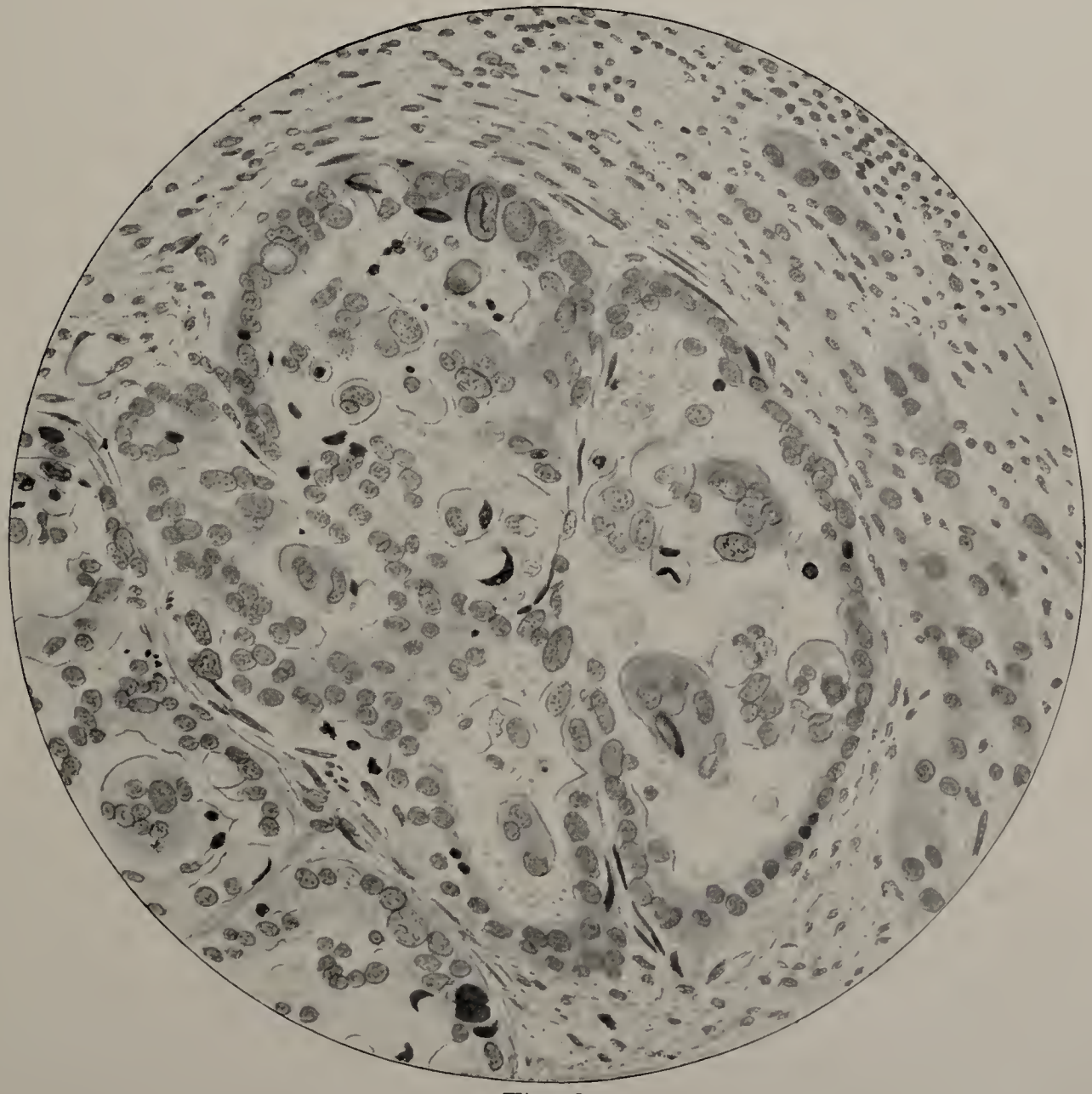

Fig. 2.

Paula Bascho, Ein Fall von starkzystischem, Papillen bild. prim. Adenokarzinom etc.

Verlag von J. F. Bergmann in Wiesbaden.

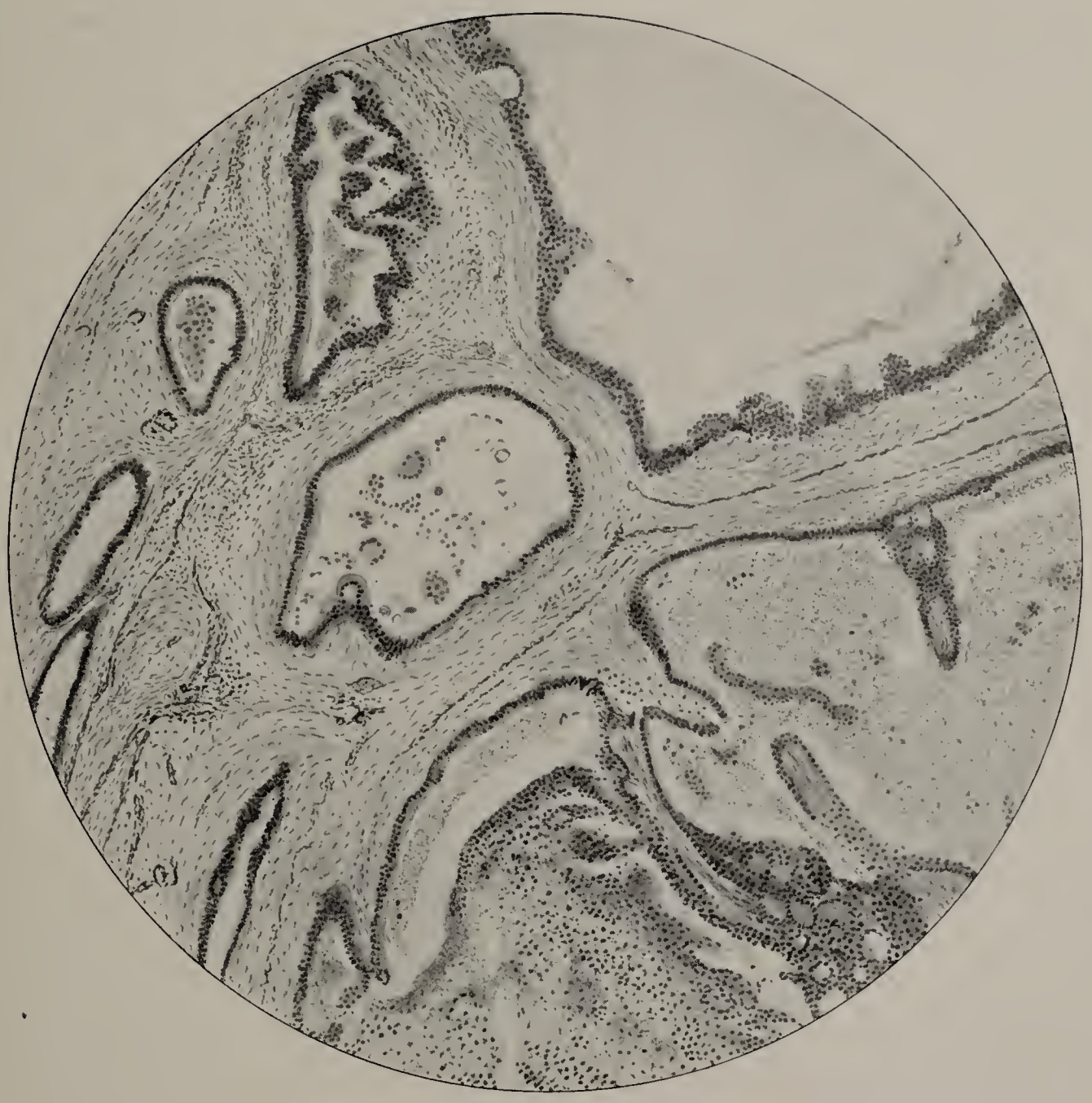

Fig. 3.

Paula Bascho, Ein Fall von starkzystischem, Papillen bild. prim. Adenokarzinom etc.

Verlag von J. F. Bergmann in Wiesbaden.